

Pertumbuhan Tumor Pada Tikus Yang Diberi Makan Protein Hydrocarbon Yeast

Iwan T. Budiarmo * R. Anggarodi **

*Bagian Patologi Anatomi, Fakultas Kedokteran, Universitas Tarumanagara
Staf peneliti Pusat Penelitian Penyakit Tidak Menular, Badan Litbangkes, Departemen Kesehatan RI, Jakarta

** Departemen Ilmu Makanan Ternak Fakultas Peternakan, Institut Pertanian Bogor

PENDAHULUAN

Menurut pengamatan para ahli dari FAO dan WHO, bila mana kejadian peledakan penduduk tidak bisa ditekan dan bencana-bencana alam yang menimpa sumber-sumber persediaan bahan pangan tidak dapat dielakkan, khususnya di negara-negara berkembang, maka pada akhir abad ini akan mengalami krisis pangan yang serius. Untuk menanggulangi hal ini dan khususnya mengenai pengadaan sumber bahan protein, telah diikiatkan segala usaha dan penelitian untuk memanfaatkan berbagai macam sumber alam hayati. Salah satu di antaranya yang merupakan harapan yang besar adalah pembuatan bahan protein yang berasal dari biakan jasad renik yang disebut *Single Cell Protein* atau Protein Sel Tunggal (PST). Yang disebut PST adalah protein jasad renik yang berasal dari beberapa jenis kuman yang mono atau multi-sel seperti bakteri, ragi, kapang, agae dan sebagainya. Jasad renik ini dibiakkan pada berbagai macam substrat, dimulai dari susunan media yang paling sederhana (hidrokarbon, metan) sampai yang lebih kompleks (hidrat arang, parafin, sisa minyak bumi).

Penemuan atau inovasi ini merupakan suatu peristiwa revolusioner, serta sumbangan yang sangat berharga dalam bidang teknologi, dan khususnya dalam sumber penyediaan pangan. Protein ini dapat dihasilkan dengan harga murah dan bisa diproduksi secara besar-besaran, melalui proses industri dalam waktu yang singkat tanpa tergantung pada keadaan cuaca dan alam sekelilingnya, seperti yang diperlukan melalui peternakan, perikanan atau pertanian.

PST atau protein *hydrocarbon grown yeast* (HGY) ini merupakan protein harapan yang sangat didambakan untuk sumber protein pada masa yang akan datang, akan tetapi masih belum dapat diterima sebagai bahan pangan, baik untuk hewan ternak atau manusia. Karena PST atau HGY dari biakan media sisa minyak bumi adakalanya tercemari zat-zat bersifat toksik, mutagenik, karsinogenik dan juga mengandung asam nukleat terlalu

tinggi. Dengan demikian basil bahan protein dari hewan ternak yang diberi makan PST atau HGY belum terjamin keamanannya terhadap kesehatan manusia. Hal lain ialah, PST/HGY mengandung asam nukleat yang terlalu tinggi, sehingga dapat menyebabkan peningkatan kadar asam urat di dalam darah dan air seni. Bila kadar asam ini melewati batas tertentu, dapat menyebabkan penyakit pirai (gout) dan pembentukan batu-batuan ginjal (Pokrosky, 1975, Young and Scrimshaw, 1975).

Agren dan kawan-kawan (1974) melaporkan, tikus-tikus yang diberi makan PST HGY banyak yang mengalami gangguan pertumbuhan, berat badan kurang, perdarahan pada hidung dan mata, nefrolitiasis, atrofi buah sakar, dan angka kematian yang tinggi. Volesky, Zajig dan Carroll (1975) melaporkan, 1 dari 3 ekor tikus yang diberi makan 20% PST/HGY selama 5 bulan, pada 15 bulan kemudian ditemukan tumor adeno kortek pada salah satu ginjalnya. Sedangkan Shacklady (1975) menyatakan, PST/HGY tidak mengakibatkan efek samping bila diberikan pada ayam, babi dan sapi.

Anggarodi dan kawan-kawan (1977a dan 1977b) melaporkan, ayam broiler dan ayam petelur yang diberi makan 15% PST/HGY banyak yang mengalami muskulo-organo atrofi dan erosi mukosa dari amplyanya. Sedangkan ayam-ayam yang diberi 5% dan 10% PST/HGY tidak menunjukkan efek samping. Kejadian tumbuh ganda pada tikus yang diberi makan PST dalam jangka lama dan menurut hemat penulis belum banyak dilaporkan di dalam kepustakaan.

BAHAN

Makanan Percobaan

1) *Makanan Standar* : Makanan standar ayam mengandung 23% protein dan memberikan 300 kalori per kilo makanan (Anggarodi dan kawan-kawan 1977a).

2) *Makanan 10% Protein Hydrocarbon grown Yeast (HG)7* : Satu bagian tepung protein HGY (mengandung 52% protein) di-

campur dengan 9 bagian makanan standar (Anggarodi dan kawan-kawan 1977a).

3) *Makanan 50% Tepung Ayam Broiler (TAB)* : Satu bagian tepung ayam broiler (yang sudah diberi makan 15% protein HGY selama 10 minggu) dicampur dengan satu bagian makanan standar (Anggarodi dan kawan-kawan 1977a).

Hewan Percobaan

1) *Tikus Putih* : Tiga puluh dua ekor tikus putih sapihan yang dibeli dari Puslit Gizi, Unit Diponegoro, Departemen Kesehatan, Jakarta dibagi menjadi 3 kelompok, Grup A terdiri dari 8 ekor dan diberi makanan standar serta dipakai sebagai kelompok kontrol. Grup B dan Grup C masing-masing terdiri dari 12 ekor. Grup B diberi makan 10% protein HGY dan Grup C diberi makan 50% TAB (Tabel 1).

2) *mencit Putih* : Dua puluh tujuh ekor mencit sapihan diperoleh dari Puslit Biomedis, Departemen Kesehatan, Jakarta dan dibagi menjadi 3 kelompok. Tujuh ekor diberi makan makanan standar (Grup D) dan dipakai sebagai kontrol. Grup E terdiri dari 10 ekor dan diberi makan 10% protein HGY. Grup F terdiri dari 10 ekor dan diberi makan 50% TAB (Tabel 2).

Tabel 1. Jumlah Hewan, Lamanya Perlakuan dan Kelainan Patologi Anatomi pada Tikus yang Diberi 10% Protein Hydrocarbon Grown Yeast dan 50% Tepung Ayam Broiler yang sebelumnya sudah diberi Makan Protein Sel Tunggal.

Grup	Jenis Makanan	Jumlah	Jumlah Tikus Dibunuh		Jumlah Tikus Bertumor	
		Tikus	Ming. ke-15	Bulan ke-18	Ming. ke-15	Bulan ke-18
A	Standar	8	2	6	0	0 (0%)
B	10% HY	12	0	12	0	3* (25%)
C	50% TAB	12	4	8+	0	0 (0%)

* Seekor karena sakit parah, maka dibunuh pada akhir bulan ke-13.

+ Ke-8 ekor ini sejak akhir minggu ke-15, diganti makanan 10% HY.

Tabel 2. Jumlah Hewan, Lamanya Perlakuan dan Kelainan Mikroskopik Hati Mencit yang Diberi 10% Protein Hydrocarbon Grown yeast dan 50% Tepung Ayam Broiler yang sebelumnya sudah Diberi Makan Protein Sel Tunggal.

Grup	Jenis Makanan	Jumlah Mencit	Jumlah Mencit Dibunuh		Jumlah Mencit Lesi-Hati	
			Ming. ke-15	Bulan ke-18	Ming. ke-15	Bulan ke-18
A	Standar	7	2	5	0	0 (~)
B	10% HY	10	0	10	0	3 (30%)
C	50% TAB	10	4	6*	0	0 (0%)

* Ke-6 ekor mencit ini sejak akhir minggu ke-15, diganti makanan 10% HY.

Perlakuan Hewan Percobaan

Masing-masing dua ekor tikus dan 5 ekor mencit ditempatkan di dalam 1 kandang. Semua hewan diberi makanan dan air minum secara ad libitum. Botol air minum dicuci setiap hari. Kandang dibersihkan serta alas serbuk kayu diganti seminggu sekali selama masa percobaan.

Masa Observasi

1) *Masa Observasi Sampai Minggu Ke-15* : Kelompok kontrol,

Grup A dan Grup D, masing-masing terdiri dari 2 ekor dan 2 mencit, Grup C dan Grup F masing-masing terdiri dari 4 ekor tikus dan 4 ekor mencit yang telah diberi makan 50% TAB selama 15 minggu, dibunuh untuk pemeriksaan patologi-anatomik. Dari masing-masing Grup C dan Grup F sisa 8 ekor tikus dan 6 ekor mencit, dipertahankan dengan diberi makan 10% protein HGY (Tabel 1 dan 2).

2) *Masa Observasi Sampai Bulan Ke-18* : Semua hewan percobaan dibunuh pada akhir bulan ke-18, kecuali yang sakit, untuk pemeriksaan patologi-anatomik.

Pengumpulan Jaringan Untuk Pemeriksaan Mikroskopik

Setiap hewan yang dibunuh karena sakit atau pada akhir masa observasi, diperiksa secara makroskopik dan jaringannya seperti jantung, paru-paru, hati, limpa, ginjal, lambung, usus dan pankreas dikumpulkan serta diawetkan di dalam larutan formalin 10%. Kemudian jaringan ini diolah untuk dibuat kupe histologi dan diwarnai dengan hematosilin dan eosin untuk pemeriksaan mikroskopik.

HASIL PERCOBAAN

Gejala Klinik

1) *Kelompok Tikus* : Semua hewan yang diobservasi sampai akhir minggu ke-15, kelihatan aktif dan sehat.

Pada permulaan bulan ke-12, seekor tikus dari Grup B (10% HGY) kelihatan bulunya kasar, kering dan mengurus. Kemudian sebagian dari bulu rontok, terutama yang di sekitar leher dan kepala. Gejala ini lambat laun makin jelas dan disertai gangguan bernapas. Berat badan makin lama makin menurun secara cepat dan napasnya juga makin susah. Karena hewan ini kelihatan payah sekali, maka dibunuh pada akhir bulan ke-13 untuk diotopsi.

Pada akhir bulan ke-18, di mana percobaan ini diakhiri, semua sisa tikus kelompok kontrol dan percobaan tidak menunjukkan kelainan gejala klinik.

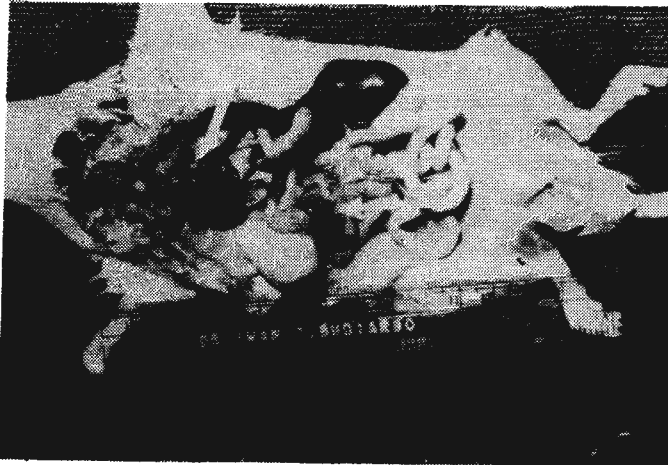2) *Kelompok Mencit* : Semua mencit, baik dari kelompok control atau percobaan, tidak menunjukkan kelainan gejala klinik selama masa observasi 18 bulan.

Perubahan Makroskopik


1) *Kelompok Tikus*: Semua tikus yang dibunuh pada akhir minggu ke-15, tidak menunjukkan kelainan pada alat-alat tubuhnya. Seekor tikus Grup B yang dibunuh karena sakit pada bulan ke-13, pada otopsi ditemukan 2 bengkak tumor; satu tumor berukuran 2 x 2 x 1,5 Cm terletak di daerah pangkal jantung, dan yang lain 4 x 2 x 1,5 Cm terletak di kelenjar mesenterium (Gambar 1 dan 2). Kedua tumor ini berkonsistensi kenyal dan berwarna putih kelabu. Bidang sayatan mengkilat dan aspeknnya seperti jaringan limfoid.

Dua ekor tikus Grup B yang dibunuh pada akhir bulan ke-18, seekor mempunyai tumor limfoma 1,5 x 1,5 x 1 Cm, di kelenjar mediastinum (Gambar 3) dan seekor lagi dengan tumor fibroma, 3 x 2,5 x 2 Cm, di bagian subkutis lipat paha kin (Gambar 4). Alat-alat tubuh dan kedua ekor hewan ini tidak memperlihatkan kelainan patologi.

Sisa 9 ekor tikus Grup B, tidak nampak perubahan patologi



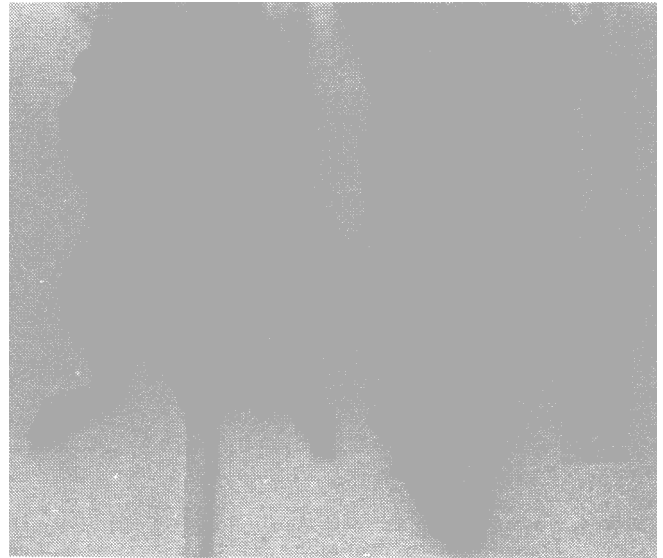
Gambar 1. Alat tubuh rongga dada tikus yang diberi makan 10% **Hydrocarbon Grown Yeast** selama 13 bulan. Bungkul limfoma (panah) terletak di daerah pangkal jantung.




Gambar 2. Gambar **Close up** tumor limfoma Gambar 1. Bungkul tumor terletak antara bifurkasio bronkhi dan pangkal jantung (Diawetkan dalam larutan formalin).



Gambar 3. Gelung Usus. Dan tikus yang sama seperti pada gambar 1. bungkul limfoma (panah) terletak di kelenjar getah bening mesenterium.



Gambar 4. Gambar 2 ekor tikus yang diberi makan 10% HGY dan dibunuh pada akhir bulan ke-18. Perhatikan fibroma pada lipat paha kiri (kiri) dan limfoma rongga dada (kanan)



Gambar 5. Gambar **close-up** dinding dada tikus yang diberi makan 10% **Hydrocarbon Grown Yeast** selama 18 bulan. Tumor limfoma (paha) terletak di daerah mediastinum.

pada alat-atat tubuhnya.

Semua tikus Grup C (50% TAB) dan kontrol tidak mengalami kelainan patologik.

2) *Kelompok Mencit* : Semua mencit dan kelompok kontrol (Grup D) dan percobaan (Grup E dan F), baik yang dibunuh pada akhir minggu ke-15 atau bulan ke-1, tidak menunjukkan kelainan pada alat-alat tubuhnya.

Perubahan Mikroskopik

1) *Kelompok Tikus* : Semua jaringan alat-alat tikus Grup A (kontrol) dan Grup C (TAB) yang dibunuh pada akhir minggu ke-15, tidak memperlihatkan perubahan histomorfologik. Jaringan 2 bungkul tumor (1 di pangkal jantung dan 1 di kelenjar mesenterium) dan 1 ekor tikus Grup B yang dibunuh pada akhir bulan ke-13, terdiri dari jaringan limfoid, di mana



Gambar 6. Gambar close-up kaki belakang kiri tikus yang diberi makan 10% Hydrocarbon Grown Yeast selama 18 bulan. Tumor fibroma (panah) di daerah lipat paha.

gambaran folikel-folikel sudah hilang. Bentuk sel-selnya uniform dan terdiri dari limfoblas. Stroma sedikit, pembuluh darah jarang dan di sana sini ditemukan bercak-bercak perdarahan. Jaringan alat-alat tubuh lain tidak nampak ada kelainan.

Gambaran histologik dari tumor-tumor yang ditemukan pada 2 ekor tikus Grup **B** yang dibunuh pada akhir bulan ke-18 adalah sebagai berikut : satu tumor limfoma dengan gambaran seperti yang dilukiskan pada tikus yang dibunuh pada akhir bulan ke-13. Tumor lainnya adalah fibroma, yang terdiri dari berkas-berkas serabut jaringan ikat yang bersilangan dan berbentuk kumparan-kumparan. Sel-sel berinti lonjong atau gepeng. Alat-alat tubuh tidak mengalami perubahan.

Jaringan alat-alat tubuh dari sisa 9 ekor Grup **B**, tidak memperlihatkan kelainan patologik.

Jaringan alat-alat tubuh dari 8 ekor Grup A (Kontrol) dan 12 ekor Grup C (4 ekor dibunuh pada akhir minggu ke-15 dan 8 ekor dibunuh pada akhir bulan ke-18) semuanya tidak memperlihatkan perubahan histomorfologik.

2) *Kelompok Mencit* : Semua mencit, baik Grup D (kontrol) atau Grup F (TAB) yang dibunuh pada akhir minggu ke-15, jaringan alat-alat tubuhnya tidak mengalami kelainan mikroskopik.

Seekor mencit Grup E (HGY) yang dibunuh pada akhir bulan ke-18, hatinya menunjukkan bercak-bercak perlemakan, di mana sitoplasma dari sel-sel hati seperti berbusa atau berlubang-lubang. Dua ekor mencit Grup yang sama, memperlihatkan sel-sel hati yang membesar (megalositosis) dengan inti dua sampai 3 kali lebih besar dari pada yang normal. Khromatinya kade dan padat. Sisa 7 ekor grup ini tidak memperlihatkan perubahan mikroskopik.

Semua jaringan alat-alat tubuh dari mencit Grup D (kontrol) dan Grup F (baik yang dibunuh pada akhir minggu ke-15 atau bulan ke-18) tidak nampak ada kelainan mikroskopik.

DISKUSI

Sekalipun tanda-tanda khas keracunan tidak nampak, kecuali seekor tikus Grup **B**, yang sakit pada bulan ke-12, selama pengamatan 18 bulan. Pada pemeriksaan patologi-anatomik di akhir bulan ke-18, ditemukan 2 ekor tikus Grup B (HGY)

mengidap tumor, masing-masing 1 bungkul limfoma dan fibroma. Sedangkan tikus yang sakit, mengidap 2 bungkul limfoma dengan ukuran lebih besar dari pada ke-2 tikus pertama, sehingga menimbulkan gangguan klinik.

Tikus-tikus yang diberi makan 50% TAB tidak ada yang sakit.

Dua mencit Grup E (HGY) menunjukkan megalositosis pada sel hati dan seekor lain menunjukkan perlemakan hati. Karena perubahan tidak luas, maka belum sampai menimbulkan gangguan fungsi atau gejala klinik.

Telah dilaporkan (Asian Pacific Consumer Bulletin, 1975, Shacklady, 1975) bahwa PTS/HGY yang dituai dari media sisa minyak bumi yang belum dimurnikan, ada kala tercemari dengan zat-zat toksik dan karsinogenik. Yang terkenal di antaranya adalah bentspiren. Sehingga dengan demikian, tidaklah mustahil bahwa tumor yang berbentuk pada ke-3 tikus ini besar kemungkinannya akibat zat ini. Dalam hal ini, tepung PST/HGY perlu diteliti dan dianalisa terhadap pencemaran zat ini.

Hal lain yang menarik mengenai PST/HGY yang diteliti ialah mungkin sekali mengandung zat toksik lain, karena ada beberapa mencit hatinya mengalami megalostosis dan perlemakan. Akan tetapi, mengapa PST/HGY ini tidak menimbulkan tumor pada mencit? Mungkin sekali bahwa mencit yang dipakai adalah resisten atau kadar zat toksik yang terkandung di bawah dosis berkhasiat. Kemungkinan lain, bahwa mencit memerlukan waktu lama dari pada tikus untuk dapat menimbulkan tumor.

Tepung ayam broiler ternyata tidak toksik, baik untuk tikus atau mencit. Hal ini mungkin sekali bahwa zat yang toksik dalam HGY/PST telah sebagian atau seluruhnya dimetabolisis oleh ayam yang bersangkutan atau zat tersebut tidak bersifat kumulatif di dalam tubuh ayam broiler. Untuk membuktikan hal ini, perlu diadakan penelitian lebih lanjut.

Baik tikus atau mencit tidak ada yang mengidap pirai, ini mungkin sekali bahwa hewan ini mempunyai enzim uricase, sehingga tubuhnya dapat mengubah asam urat menjadi allantoin yang mudah larut. Hal ini maka perlu diteliti lebih lanjut.



KEPUSTAKAAN

1. Agren G, Stenram U, Nordgren H, and Glas JE. Some biological effects observed in rats fed on single cell proteins of yeasts and bacterial origin. *Nutr Metabol* 1974; 17: 20-26.
2. Anggarodi R, Budiarmo IT, Samosir DJ, Ahrnad B, and Gentini W. Hydrocarbon grown yeast as protein source for broiler chickens. Faculty of Animal Husbandry, Bogor Agricultural Institute, Jl. Gunung Gede. 1977a: pp. 1-14.
3. Anggarodi R, Budiarmo IT, Samosir DJ, and Ahmad B. The nutritive value of yeast grown on hydrocarbon fractions for layer chicks. 1. Chick growth. Faculty of Animal Husbandry, Bogor Agricultural Institute, Jl. Gunung Gede. 1977b: pp. 1-9.
4. Asian Pacific Consumer Bulletin. Ajino Moto, pemberi rasa yang membahayakan (tejemahan Indonesia I.O.C.U., No. 4, juni, 1975; hal. 8.
5. Prokrovsky A. Some results of SCP medico-biological investigations. In : Tannenbaum SR, Wang DI. Ed. *Single Cell Protein II*. Cambridge, Mass. MIT Press. 1975; pp. 475-483.
6. Shacklady CA. Value of SCP for animals. In : Tannenbaums SR, Wang DI. Ed. *Single Cell Protein II*. Cambridge, Mass. MIT Press. 1975; pp. 489-504.
7. Volesky B, Zajig JE, and Carroll KK. Feeding studies in rats with high protein fungus grown on natural gass. *J Nutr* 1975; 105: 311-6.
8. Young VR, and Scrimshaw NS. Clinical studies on the value of single cell proteins. In Tannenbaum SR, Wang DI. Ed. *Single Cell Protein II*. Cambridge, Mass. MIT Press. 1975; pp. 564-85.

UCAPAN TERIMA KASIH

Ucapan terima kasih disampaikan kepada Sdr. Ir. **Pudjoprajitno**, Pusat Penelitian Biomedis, Badan Penelitian dan Pengembangan Kesehatan, Departemen Kesehatan, atas sumbangan mencit untuk percobaan ini.

