

Gejala Klinis dan Patologi Anatomi Mencit akibat Diazinon

Raflizar

Pusat Penelitian dan Pengembangan Pemberantasan Penyakit, Badan Penelitian dan Pengembangan Kesehatan
Departemen Kesehatan RI, Jakarta

ABSTRAK

Gejala klinis dan patologi anatomi mencit (*Mus musculus*) akibat pemberian insektisida (diazinon). Penelitian ini bertujuan untuk mengetahui gejala klinis dan patologi anatomi mencit (*Mus musculus*) akibat pemberian insektisida (diazinon). Pada penelitian ini digunakan 20 ekor mencit (*Mus musculus*) jantan yang berumur 3 bulan dengan berat rata-rata $27,8 \text{ gr} \pm 4,9 \text{ gr}$. Diazinon diberikan per oral melalui sempit 1 ml. Mencit yang mati selama perlakuan akan dibedah untuk diamati organ tubuhnya dan pada hari ke delapan setelah pemberian diazinon, semua mencit dibunuh dengan cara eutanasi. Penelitian ini dilakukan dengan Rancangan Acak Lengkap (RAL) terdiri dari 4 perlakuan dan 5 ulangan. Masing-masing perlakuan terdiri dari pemberian 0,0 mg, 0,5 mg, 1,0 mg dan 2,0 mg per ekor mencit. Mencit memperlihatkan gejala klinis lemah, nafsu makan menurun, poliuria, bulu kusam, kordosis dan feses cair. Beberapa di antaranya kejang setelah itu mati kecuali mencit yang diberikan 0,0 mg diazinon. Hati, jantung, ginjal dan paru-paru terlihat membengkak dan berwarna hitam. Makin tinggi dosis diazinon diberikan memperlihatkan berat badan makin menurun. Hambatan pertambahan berat badan terlihat sangat nyata ($P < 0,01$) pada pemberian 1,0 mg dan 0,5 mg bila dibandingkan dengan kontrol.

PENDAHULUAN

Diazinon merupakan salah satu insektisida golongan organofosfat yang banyak dipakai dalam usaha pertanian, untuk mengendalikan hama pada tanaman padi dan sayuran^(1,2). Diazinon sangat toksik oleh karena itu penggunaannya harus cermat agar tidak mengakibatkan keracunan pada hewan dan manusia. Insektisida (diazinon) sebagai zat kimia yang beracun cukup berbahaya bagi ternak dan manusia apabila salah dalam penggunaannya.

Diazinon merupakan racun kontak dan racun sistemik. Racun kontak adalah racun yang apabila tersentuh langsung melalui oral, inhalasi dan kontak kulit, ditandai dengan muntah, hipersalivasi, diare, miosis, depresi pernafasan, tensi menurun, paralisis atau kejang. Racun sistemik adalah racun yang telah dilarutkan dalam air dan disemprotkan pada tanaman, cairan

tersebut diserap oleh tanaman melalui akar, daun dan batang. Tanaman yang terkontaminasi dengan racun itu dimakan oleh hewan dan manusia sehingga hewan dan manusia mengalami keracunan^(3,4).

Diazinon dapat menimbulkan keracunan pada mamalia, Letal Dosis 50% (LD_{50}) pada tikus akibat pemberian diazinon per oral adalah 150-220 mg/kg berat badan⁽⁵⁾. Tujuan penelitian ini untuk mengetahui gejala klinis dan patologi anatomi mencit (*Mus musculus*) akibat pemberian insektisida diazinon per oral pada beberapa tingkat perlakuan.

METODE PENELITIAN

Rancangan Penelitian

Penelitian ini menggunakan Rancangan Acak Lengkap (RAL) dengan 5 ulangan pada masing-masing perlakuan.

Hewan percobaan yang digunakan adalah mencit putih jantan (*Mus musculus*) yang berumur 3 bulan.

Penentuan dosis diazinon

Diazinon 60 E.C. (emulsifiable Concentrace) rumus empirisnya $C_{12}H_{21}O_3N_2PS$. Diproduksi oleh PT. Petrokimia Kayaku Surabaya dalam bentuk pekat, kemudian dilarutkan dengan aquadest. Dalam penelitian ini dosis yang diberikan adalah 0,0 mg/ekor, 0,5 mg/ekor, 1,0 mg/ekor dan 2,0 mg/ekor dengan volume pemberian 0,5 ml.

Perlakuan terhadap mencit percobaan

Sebanyak 20 ekor mencit putih jantan (umur 3 bulan) berat badan $27,8 \text{ g} \pm 4,9 \text{ g}$ dibagi dalam 4 kelompok perlakuan, masing-masing kelompok terdiri dari 5 ekor. Setiap individu mencit ditempatkan dalam satu kandang, selama perlakuan mencit diberi makan dan minum secara ad libitum. Makanan mencit yang Keterangan diberikan adalah ransum ayam petelur 524 yang diproduksi oleh PT. Charoen Phokphan Indonesia. Komposisi makanan pada **lampiran 1**.

- Kelompok I. dosis 0,0 mg/ekor (kontrol)
- Kelompok II. dosis 0,5 mg/ekor
- Kelompok III. dosis 1,0 mg/ekor
- Kelompok IV. dosis 2,0 mg/ekor

Semua perlakuan diberikan secara oral selama satu minggu.

Mencit yang mati selama perlakuan akan dibedah untuk diamati organ tubuhnya. Sehari setelah perlakuan berakhir semua mencit yang masih hidup dibunuh dengan cara Eutanasi dan dilakukan pembedahan. Organ tubuh yang diperiksa adalah hati, jantung, ginjal dan paru-paru sedangkan gejala klinis yang didapat dilaporkan secara diskriptif.

Analisis Data

Data pertambahan berat badan yang diperoleh dianalisis dengan analisis varian⁽⁶⁾. Jika terdapat perbedaan dilanjutkan dengan uji *LSD (Least Significant Difference)*⁽⁷⁾.

Lampiran 1.

Komposisi makanan (524)* untuk ayam petelur

Bahan-bahan yang dipakai

Jagung kuning, dedak havermut, dedak padi, tepung ikan, bungkil kacang kedelai, bungkil kelapa, kalsium fosfat, kalsium karbonat, natrium klorida, vitamin A, BZ, B6, BIZ, D3, niacin, kalsium D-pentatonat, kolin klorida dan anti oksida.

Analisa

Protein	17 - 15%
Lemak	3 - 6%
Serat kasar	6 - 8%
Abu	9 - 12%
Metabolisme energi	2.650 - 2.950 kcal/kg

Keterangan :

* Sumber : PT. Charoen Pokphand Indonesia.

HASIL DAN PEMBAHASAN

Gejala klinis

Mencit mulai memperlihatkan gejala klinis pada hari pertama perlakuan. Gejala klinis mencit yang mendapat perlakuan dengan berbagai pemberian diazinon per ekor terlihat pada **Tabel 1**.

Tabel 1. Gejala klinis mencit (*Mus musculus*) akibat berbagai pemberian diazinon

Gejala klinis	Pemberian diazinon (mg per ekor)			
	0,0	0,5	1,0	2,0
Lemah	-	+	+	+
Mata menyipit	-	+	+	+
Salivasi	-	+	+	+
Lakrimasi	-	-	+	+
Nafsu makan menurun	-	+	+	+
Poliurea	-	+	+	+
Bulu kusam	-	-	+	+
Lordosis	-	+	+	+
Tremor	-	+	+	+
Feses cair	-	+	+	+

Keterangan :

- = tidak ada gejala klinis

+ = ada gejala klinis

Keracunan diazinon dapat menimbulkan gejala.klinis kelelahan, depresi, inkoordinasi, hipersalivasi, kekejangan, kelelahan anggota gerak, dispnea, diare, tremor dan mati^(8,9,10). Gejala klinis tersebut ada yang sama seperti dilaporkan pada tabel 1 di atas. Mencit yang diberikan 0,5 mg diazinon per ekor mati satu ekor pada hari keenam sedangkan mencit yang diberikan 2,0 mg diazinon per ekor mati kelima-limanya, satu ekor pada hari kedua, satu ekor pada hari ketiga, dua ekor pada hari keempat dan satu ekor pada hari kelima perlakuan.

Kematian dapat terjadi karena diazinon yang telah masuk di dalam tubuh menghambat kerja enzim kolinesterase yang ada di dalam darah sehingga peredaran darah yang menuju ke saraf akan terganggu⁽¹¹⁾. Akibat terganggunya kerja sarag gerak otot tidak dapat dikendalikan sehingga timbul kekejangan, lumpuh dan menyebabkan kematian. Akibat keracunan diazinon terjadi rangsangan yang berlebihan terhadap saraf-saraf kolinergik. Diazinon mempunyai daya anti kolinesterase sehingga hidrolisa asetilkolin tidak dapat terjadi. Rangsangan terhadap saraf-saraf kolinergik itu meliputi reseptor muskarinik dan nikotinik, adrenal medula dan sinap-sinap pada otot⁽¹⁾.

Analisa chi-kuadrat kematian mencit

Tabel 2. Kematian mencit (*Mus musculus*) akibat berbagai pemberian diazinon.

Diazinon	Hidup	Mati	Jumlah	X2
0,0 mg	5	0	5	16,192*
0,5 mg	4	1	5	
1,0 mg	5	0	5	
2,0 mg	0	5	5	
Jumlah	14	6	20	

Keterangan : * Sangat nyata

Kematian pada kasus keracunan diazinon yang tidak diobati dapat terjadi dalam waktu 24 jam, disebabkan karena edema paru-paru⁽¹²⁾. Edema paru-paru dapat terjadi karena meningkatnya volume cairan ekstraseluler dan ekstravaskuler disertai dengan penimbunan cairan dalam sela-sela jaringan dan rongga serosa⁽¹³⁾. Dari data di atas terlihat bahwa angka kema-

tian mencit cenderung meningkat apabila dosis pemberian ditingkatkan, kematian mulai terjadi pada pemberian 2,0 mg diazinon satu hari setelah perlakuan.

Lampiran 2. Pertambahan berat badan mencit akibat berbagai pemberian diazinon setelah penelitian selesai.

Ulangan	Pemberian (mg)	Berat badan akhir perlakuan (gr)	Berat badan awal perlakuan (gr)	Pertambahan berat badan (gr)
I	0,0	25,10	21,95	3,15
II	0,0	24,80	20,02	4,78
III	0,0	29,00	27,75	1,25
IV	0,0	21,08	20,06	1,02
V	0,0	24,00	23,20	1,70
I	0,5	28,75	32,75	- 4
II	0,5	31,10	34,00	- 2,90
III	0,5	25,45	28,05	- 2,60
IV	0,5	-	22,35	-
V	0,5	30,00	32,55	- 2,55
I	1,0	32,35	36,50	- 4,15
II	1,0	19,50	23,85	- 4,35
III	1,0	27,40	30,25	- 2,85
IV	1,0	26,40	29,95	- 3,55
V	1,0	31,00	33,85	- 2,88

Keterangan : - = mencit yang mati

Lampiran 3. Pertambahan berat badan mencit setelah penelitian selesai akibat berbagai pemberian diazinon.

	Pemberian diazinon (mg per ekor)			
	0,0 (gr)	0,5 (gr)	1,0 (gr)	Jumlah
Pertambahan berat badan	3,15	-4,00	-4,15	
	4,78	- 2,90	- 4,35	
	1,25	- 2,60	- 2,85	
	1,02	-	- 3,55	
	1,70	- 2,55	- 2,85	
Jumlah	11,90	- 12,05	- 17,75	- 17,90
Ulangan	5	4	5	14
Rata-rata	2,38	- 3,0125	- 3,55	- 1,2786

Keterangan: - = mencit yang mati

Semua mencit yang mendapat perlakuan dengan berbagai tingkat pemberian diazinon memperlihatkan berat badan menurun jika dibandingkan dengan kontrol. Pertambahan berat badannya seperti terlihat pada **Tabel 3**.

Tabel 3. Hasil uji LSD pertambahan berat badan mencit selama penelitian akibat berbagai pemberian diazinon.

Pemberian (mg/ekor)	Rata-rata pertambahan berat badan
0,0	2,38 ^a
0,5	- 3,0125 ^b
1,0	- 3,55 ^b

Superskrip yang berbeda memperlihatkan perbedaan pertambahan berat badan yang sangat nyata ($P < 0,10$).

Perubahan patologi anatomi

Perubahan patologi anatomi mencit (*Mus musculus*) yang memperoleh diazinon secara oral memperlihatkan perubahan

pada hati, jantung, ginjal dan paru-paru.

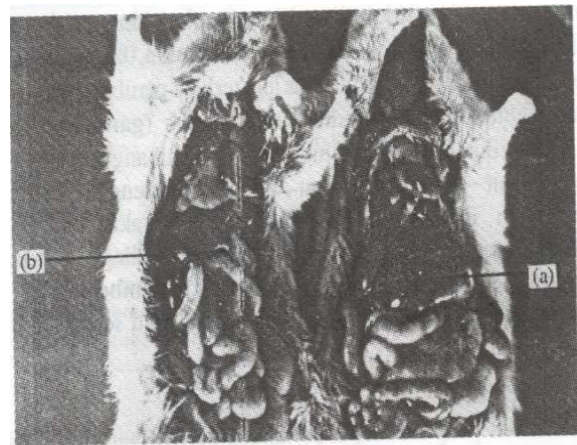
Tabel 4. Patologi anatomi hati mencit (*Mus musculus*) akibat berbagai pemberian diazinon.

Ulangan	Perubahan	Pemberian diazinon (mg per ekor)			
		0,0	0,5	1,0	2,0
I	Besar Warna	Normal Merah muda	Bengkak Merah kehitaman	Bengkak Merah kehitaman bintik-bintik	Bengkak ²⁾ Merah tua hemoragi
II	Besar Warna	Normal Merah	Bengkak Merah kehitaman	Bengkak Merah kehitaman	Bengkak ³⁾ Merah kehitaman
II	Besar Warna	Normal Merah muda	Bengkak Merah kehitaman	Bengkak Merah kehitaman	Bengkak ⁴⁾ Merah kehitaman
IV	Besar Warna	Normal Merah muda	Bengkak ⁶⁾ Merah belang	Bengkak Merah keabu-abuan	Bengkak ⁴⁾ Merah kehitaman hemoragi
V	Besar Warna	Normal Merah muda	Bengkak ⁶⁾ Lebih merah		Bengkak ⁵⁾ Merah kehitaman hemoragi

Keterangan :

- 2) = mencit yang mati pada hari kedua
- 3) = mencit yang mati pada hari ketiga
- 4) = mencit yang mati pada hari keempat
- 5) = mencit yang mati pada hari kelima
- 6) = mencit yang mati pada hari keenam

Mencit yang mendapat perlakuan dengan berbagai pemberian diazinon mengalami pembengkakan pada hati, berwarna kehitam-hitaman dan ada diantaranya disertai belang-belang jika dibandingkan dengan kontrol. Terlihat pada **gambar 1**. Hal ini sesuai dengan yang dilaporkan oleh Yuningsih (1988)⁽¹⁴⁾ di Sukabumi yaitu hati ayam membengkak berwarna kehitam-hitaman akibat keracunan diazinon.



Gambar 1. Gambaran makroskopis hati mencit yang mendapat perlakuan 0,0 mg diazinon per ekor dengan 0,5 mg diazinon per ekor.

Keterangan :

- (a) : Gambaran makroskopis hati mencit yang mendapat perlakuan 0,0 mg diazinon per ekor (kontrol).
- (b) : Gambaran makroskopis hati mencit yang mendapat perlakuan 0,5 mg diazinon per ekor memperlihatkan pembengkakan serta adanya perubahan warna hati menjadi merah kehitaman.

Tabel 5. Patologi anatomi jantung mencit (*Mus musculus*) akibat berbagai pemberian diazinon.

Ulangan	Perubahan	Pemberian diazinon (mg per ekor)			
		0,0	0,5	1,0	2,0
I	Besar Warna	Normal Merah	Bengkak Merah coklat	Bengkak Merah hemoragi	Bengkak ²⁾ Merah hemoragi
II	Besar Warna	Normal Merah	Bengkak Merah belang	Bengkak Merah kehitaman	Bengkak ³⁾ Merah kehitaman
III	Besar Warna	Normal Merah	Bengkak Merah kehitaman	Bengkak Merah kecoklatan	Bengkak ⁴⁾ Merah kecoklatan
IV	Besar Warna	Normal Merah	Bengkak ⁶⁾ Merah belang	Bengkak Merah hemoragi	Bengkak ⁴⁾ Merah kecoklatan
V	Besar Warna	Normal Merah	Bengkak Merah belang	Bengkak Merah bintik hitam	Bengkak ⁵⁾ Merah bintik hitam

Keterangan :

2) = mencit yang mati pada hari kedua

3) = mencit yang mati pada hari ketiga

4) = mencit yang mati pada hari keempat

5) = mencit yang mati pada hari kelima

6) = mencit yang mati pada hari keenam

Mencit yang mendapat perlakuan dengan berbagai pemberian diazinon mengalami pembengkakan, berwarna merah belang-belang dan disertai hemoragi pada jantung jika dibandingkan dengan kontrol. Perubahan ini sudah terlihat pada pemberian 0,5 mg diazinon per ekor. Perubahannya lebih jelas terlihat pada pemberian 1,0 mg diazinon per ekor (pada **gambar 2** dan **3**).

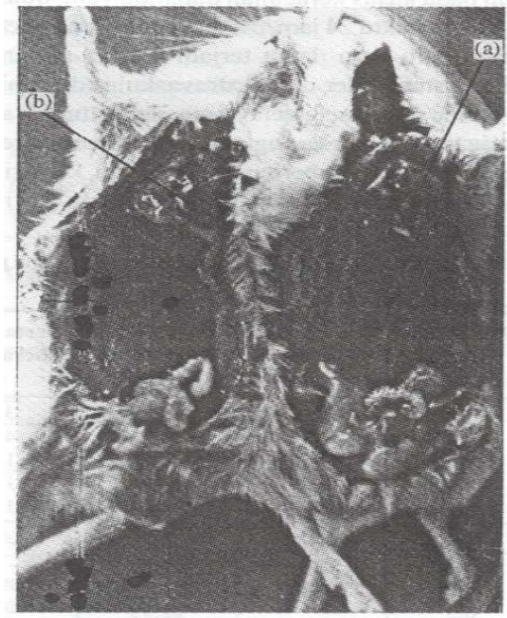Mencit yang mendapat perlakuan dengan berbagai pemberian diazinon mengalami pembengkakan dan disertai hiperemi pada ginjal jika dibandingkan dengan kontrol. Perubahan ini sudah terlihat pada pemberian 0,5 mg diazinon per ekor (**gambar 4**). Lebih jelas lagi terlihat perubahan ginjalnya pada pemberian 1,0 mg diazinon per ekor (**gambar 5**). Ada diantara ginjalnya mengalami lisut dan berlubang-lubang.

Mencit yang mendapat perlakuan dengan berbagai pemberian diazinon mengalami pembengkakan, berwarna merah bercairan pada paru-paru jika dibandingkan dengan kontrol. Salah satu diantaranya yaitu pada pemberian 1,0 mg diazinon per ekor mengalami edema paru-paru seperti terlihat pada **gambar 6**.

KESIMPULAN

Mencit yang mendapat perlakuan dengan berbagai tingkat pemberian diazinon per ekor memperlihatkan gejala klinis yang berbeda sesuai dengan tingkat pemberiannya. Mencit terlihat lemah, mata menyipit, salivasi, lakrimiasi, nafsu makan menurun, poliurea, bulu kusam, lordosis, tremor, feces cair dan beberapa diantaranya kejang setelah itu mati. Kecuali mencit yang memperoleh pemberian 0,0 mg diazinon per ekor.

Pertambahan berat badan mencit yang mendapat perlakuan dengan 0,0 mg diazinon per ekor mengalami kenaikan, jika

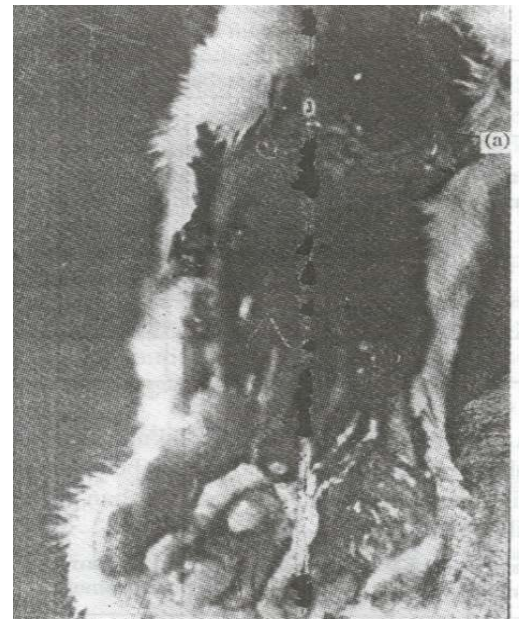


Gambar 2. Gambaran makroskopis jantung mencit yang mendapat perlakuan 0,0 mg dengan 0,5 mg diazinon per ekor.

Keterangan :

(a) : Gambaran makroskopis jantung mencit yang mendapat perlakuan 0,0 mg diazinon per ekor (kontrol).

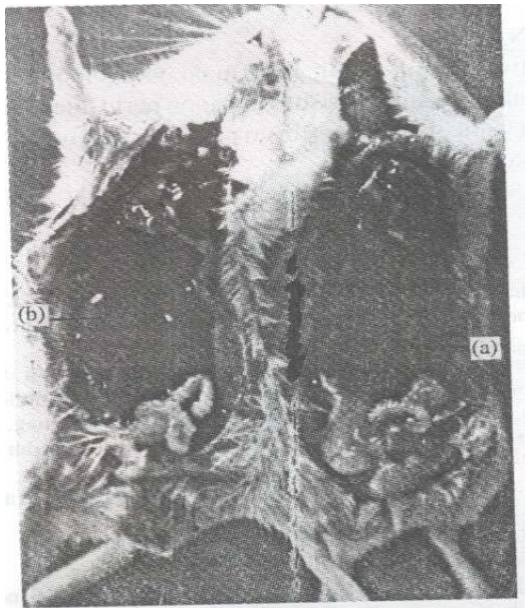
(b) : Gambaran makroskopis jantung mencit yang mendapat perlakuan 0,5 mg diazinon per ekor memperlihatkan pembengkakan.



Gambar 3. Gambaran makroskopis jantung mencit yang mendapat perlakuan 1,0 mg diazinon per ekor.

Keterangan :

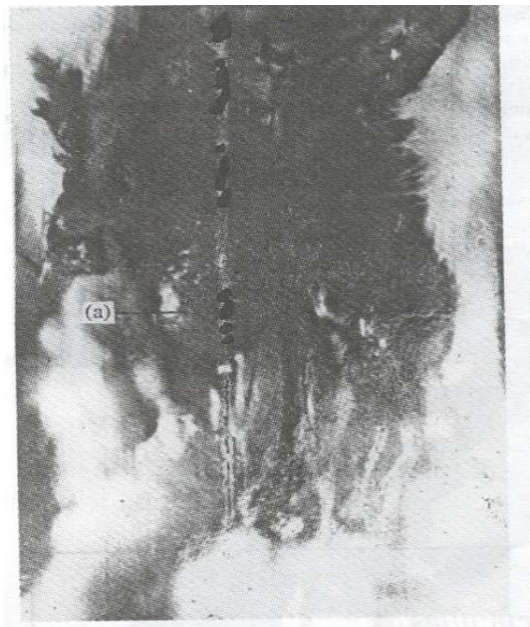
(a) : Gambaran makroskopis jantung mencit yang mendapat perlakuan 1,0 mg diazinon per ekor (kontrol) memperlihatkan pembengkakan dan hemoragi.



Gambar 4. Gambaran makroskopis ginjal mencit yang mendapat perlakuan 0,0 mg dengan 0,5 mg diazinon per ekor.

Keterangan :

- (a) : Gambaran makroskopis ginjal mencit yang mendapat perlakuan 0,0 mg diazinon per ekor (kontrol).
- (b) : Gambaran makroskopis ginjal mencit yang mendapat perlakuan 0,5 mg diazinon per ekor memperlihatkan pembengkakan serta adanya perubahan warna ginjal menjadi hitam kecoklatan.



Gambar 5. Gambaran makroskopis ginjal mencit yang mendapat perlakuan 1,0 mg diazinon per ekor.

(a) : Gambaran makroskopis ginjal mencit yang mendapat perlakuan 1,0 mg diazinon per ekor memperlihatkan ginjal lisut dan berlubang-lubang.

dibandingkan dengan pemberian 0,5 mg dan 1,0 mg diazinon per ekor. Hambatan pertambahan berat badan terlihat sangat nyata (P 0,01).

Tabel 6. Patologi anatomi ginjal mencit (*Mus musculus*) akibat berbagai pemberian diazinon.

Ulangan	Perubahan	Pemberian diazinon (mg per ekor)			
		0,0	0,5	1,0	2,0
I	Besar Warna	Normal Coklat	Bengkak Coklat kemerahan	Bengkak Coklat kehitaman	Bengkak ²⁾ Coklat kehitaman
II	Besar Warna	Normal Coklat	Bengkak Hitam kecoklatan	Bengkak Merah kehitaman	Bengkak ³⁾ Coklat kemerahan
III	Besar Warna	Normal Coklat	Bengkak Merah keputihan/ berlubang	Bengkak Coklat keputihan/ berlubang	Bengkak ⁴⁾ Coklat kehitaman
IV	Besar Warna	Normal Coklat	Bengkak ⁶⁾ Hitam kecoklatan	Bengkak Merah kehitaman	Bengkak ⁴⁾ Coklat kehitaman
V	Besar Warna	Normal Coklat	Bengkak Merah kecoklatan	Bengkak Coklat kemerahan	Bengkak ⁵⁾ Coklat kemerahan

Keterangan :

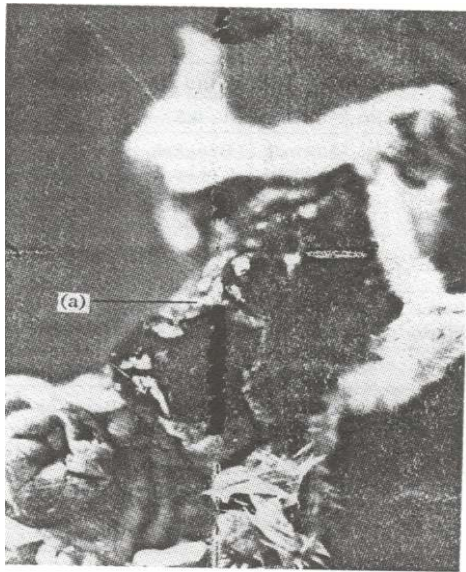
- 2) = mencit yang mati pada hari kedua
- 3) = mencit yang mati pada hari ketiga
- 4) = mencit yang mati pada hari keempat
- 5) = mencit yang mati pada hari kelima
- 6) = mencit yang mati pada hari keenam

Tabel 7. Patologi anatomi ginjal mencit (*Mus musculus*) akibat berbagai pemberian diazinon.

Ulangan	Perubahan	Pemberian diazinon (mg per ekor)			
		0,0	0,5	1,0	2,0
I	Besar Warna	Normal Merah	Bengkak Merah muda	Bengkak Merah keputihan	Bengkak ²⁾ Merah keputihan
II	Besar Warna	Normal Merah	Bengkak Merah muda	Bengkak Merah bercairan	Bengkak ³⁾ Merah bercairan
III	Besar Warna	Normal Merah	Bengkak Merah muda	Bengkak Merah bercairan	Bengkak ⁴⁾ Merah keputihan
IV	Besar Warna	Normal Merah	Bengkak ⁶⁾ Merah muda	Bengkak Merah bercairan	Bengkak ⁴⁾ Merah keputihan
V	Besar Warna	Normal Merah	Bengkak Merah muda	Bengkak Merah keputihan	Bengkak ⁵⁾ Merah keputihan

Keterangan :

- 2) = mencit yang mati pada hari kedua
- 3) = mencit yang mati pada hari ketiga
- 4) = mencit yang mati pada hari keempat
- 5) = mencit yang mati pada hari kelima
- 6) = mencit yang mati pada hari keenam



Gambar 6. Gambaran makroskopis paru-paru mencit diantara yang mendapat perlakuan 1,0 mg diazinon per ekor.

(a) *Gambaran makroskopis mencit yang mengalami edema paru-paru akibat pemberian 1,0 mg diazinon per ekor.*

Semua patologi anatomi mencit memperlihatkan perubahan pada hati, jantung, ginjal dan paru-paru pada berbagai tingkat pemberian diazinon per ekor. Hati, jantung, ginjal dan paru-paru terlihat membesar, berwarna merah kehitaman. Pada jantung dan ginjal disertai belang-belang. Sedangkan pada paru-paru diantaranya perlakuan ada yang mengalami edema.

SARAN

Untuk memperoleh informasi yang lebih lengkap dan meyakinkan tentang toksisitas diazinon perlu dilakukan penelitian lanjutan yaitu pemeriksaan histopatologis dari organ-organ tubuh yang disebutkan di atas.

KEPUSTAKAAN

1. Suharto B. Obat dan Pengembangan Masyarakat Sehat, Kuat dan Cerdas. Penerbit Bagian Farmakologi Fakultas Kedokteran Universitas Indonesia, Jakarta: 1975.
2. Mutschler E. Dinamika Obat. Buku Ajar Farmakologi dan Toksikologi (Diterjemahkan dari Arzneimittelwirkungen oleh Mathilda B. Widiyanto dan Anna Setiadi Ranti. Edisi 5. Penerbit ITN, Bandung; 1986.
3. Sastrodihardjo S. Pengantar Entomologi Terapan. Penerbit ITB, Bandung; 1979.
4. Natawiguna H. Pestisida dan Kegunaannya. Penerbit Armico. Bandung, 1982.
5. Matsumura F. Toxicology of Insecticides. Plenum Press, New York and London; 1985.
6. Sudjana. Metode Statistika. Edisi 3. Penerbit Tarsito, Bandung; 1984.
7. Steel RG, Torrie JH. Principles and Procedure of Statistic. 2nd ed. McGraw-Hill Int Book Comp, Japan: Tokyo.
8. Blood DC, Henderson JA. Veterinary medicine 2nd ed. Baltimore: The Williams and Wilkins Comp.
9. Radeleff RD. Veterinary Toxicology. 2nd ed. Philadelphia. USA: Lea and Febiger.
10. Yoxal AT, Hird JF. Pharmacological Basic of Small Animal Medicine. Blackwell Scientific Publications Oxford London Edinburgh Melbourne; 1979.
11. Jones LM. Veterinary Pharmacology and Therapeutics. 2nd ed. The Iowa State University Press; 1957.
12. Casarett LJ., Doull J. Toxicology. The Basic Science of Poisons. London: Bailliere Tindall, 1975.
13. Himawan S. Patologi Umum. Edisi pertama. Fakultas Kedokteran Universitas Indonesia, Jakarta; 1973.
14. Yuningsih. Kasus Keracunan Insektisida Organofosfat Diazinon Pada Hewan. Buletin Penyakit Hewan. 1988; XX (35)-9.

*Pay attention to your enemies,
for they are the first to discover your mistakes*