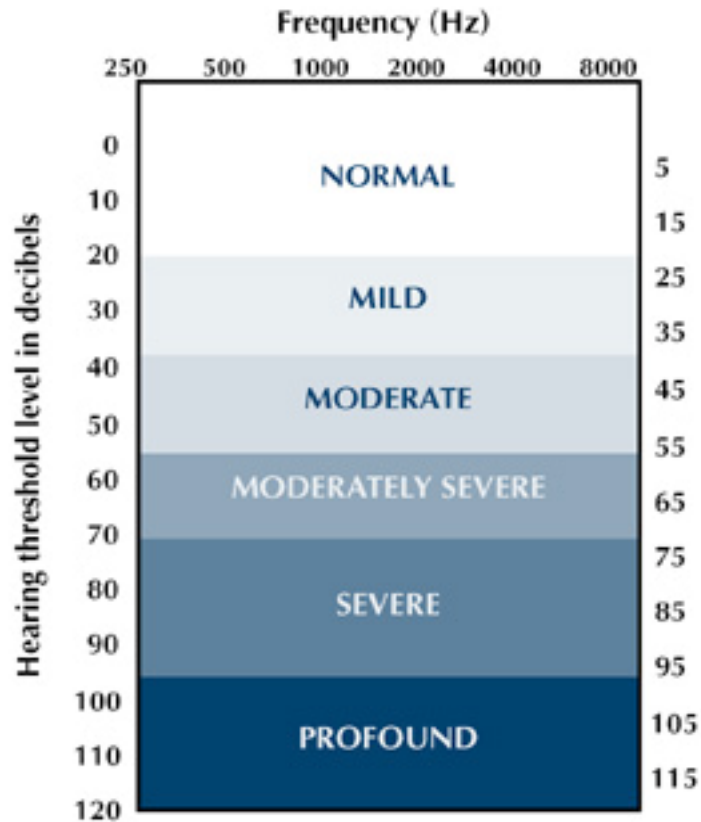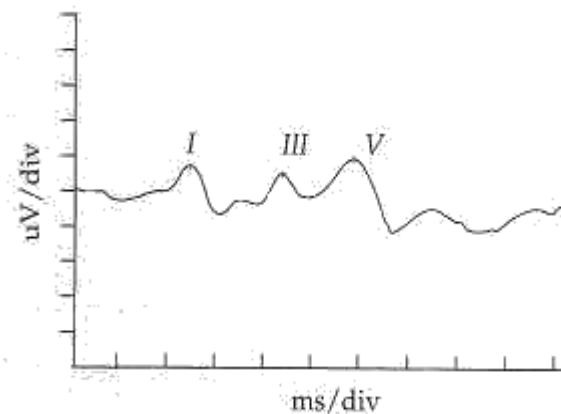


Klasifikasi derajat gangguan pendengaran (ASHA, 1990).



Brainstem auditory evoked potential (BAEP) pada dewasa normal.
Elektrode diletakkan di vertex dan mastoid ipsilateral.

Sumber: <http://ivertigo.net/hearing/hrexam.html>