

Awake Craniotomy, Alternatif bagi Tumor Intra-aksial

Eka J. Wahyoepramono

Department of Neurosurgery Medical Faculty of Universitas Pelita Harapan,
Siloam Hospital, Lippo Karawaci, Indonesia

Prosedur *awake craniotomy* mula-mula digunakan pada operasi epilepsi dan pengangkatan tumor di daerah *eloquent*. *Awake craniotomy* memungkinkan ahli bedah melakukan *brain mapping* untuk menentukan batas-batas yang aman, sehingga operasi tidak memperburuk keadaan neurologis penderita. Kemudian prosedur ini digunakan untuk semua tumor intra-aksial tanpa memperhatikan letaknya¹. Bahkan saat ini sudah banyak dilakukan sebagai *outpatient surgery*². Penderita datang ke rumah sakit pagi hari, kemudian dilakukan pemeriksaan MRI atau *CT Scan*, dilanjutkan dengan operasi *awake craniotomy*. Setelah operasi selesai, penderita diobservasi selama 4 jam di ruang pemulihan, dilanjutkan dengan pemeriksaan *CT Scan* sebelum pulang untuk memastikan bahwa tidak terdapat bekuan darah yang membahayakan pada bekas *tumor bed*.

Pengalaman di RS Siloam Lippo Karawaci

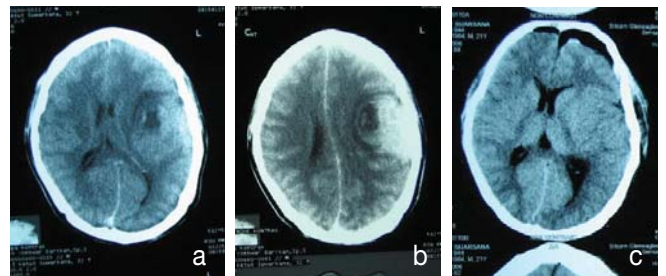
Sejauh ini telah dilakukan prosedur *awake craniotomy* terhadap 3 kasus. Semua penderita hanya membutuhkan neurolept anesthesia seperti propofol 100-150 mg (titrasi), fentanyl 50 mg dan precedex 0,05 - 0,07 µg/kg/menit dan sejenisnya. Pemberian obat ini hanya dilakukan saat awal anestesi infiltrasi dengan ropivacaine 0,5% 60 ml yang dicampur dengan epinefrin 1:200.000 dan pemasangan *pin holder*. Campuran ini disuntikkan pada kulit kepala mulai dari superior glabella membentuk lingkaran ke arah temporal, inion, temporal sisi yang lain lalu kembali ke glabella. Infiltrasi ini akan memblok saraf supraorbital dan oksipital, serta memberikan cakupan anestesi yang lebih luas dan lebih nyaman bagi penderita.

Oksigen diberikan melalui *nasal canule*, pemasangan *artery line* dilakukan dengan asumsi manset regular kurang nyaman. *Brain mapping* dilakukan dengan bipolar atau monopolar yang rendah, tentunya penderita dalam keadaan sadar penuh. Lokasi *mapping* yang positif ditandai jika ditemukan, dan dihindari pada saat pengangkatan tumor.

Ilustrasi kasus

Laki-laki 21 tahun sadar penuh, dengan nyeri kepala kronis, kejang dan kelemahan sisi kanan tubuh. *CT Scan* pre dan postoperatif *awake craniotomy* diperlihatkan di **gbr 1**.

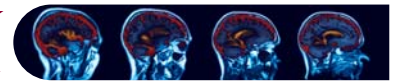
Pada saat operasi, *mapping negatif*. Tumor berhasil diangkat total secara kasat mata di bawah mikroskop. Pada saat operasi, *mapping negatif*. Tumor berhasil diangkat total secara kasat mata di bawah mikroskop. Hasil patologi menunjukkan suatu *giant cell glioblastoma multiforme*. Setelah operasi kelemahan penderita membaik. Pengobatan dilanjutkan dengan radioterapi.



Gambar 1. Ilustrasi kasus 1, a) *CT Scan* tanpa kontras sebelum operasi, terlihat massa di lobus frontal kiri dengan pergeseran garis tengah ke arah kanan. Massa hiperintens dengan nekrosis b) *CT Scan* dengan kontras - tampak penyangatan pada massa yang padat. c) *CT Scan* post *awake craniotomy* pengangkatan tumor terlihat massa sudah terangkat, sistem ventrikel dan garis tengah kembali ke posisi semestinya, dengan pneumocephalus ringan pada bifrontal.

Diskusi

Dahulu operasi *awake craniotomy* dianggap sulit, membutuhkan peralatan mahal, membutuhkan tim bedah khusus, dan membutuhkan alat-alat khusus. Saat ini prosedur operasi ini dapat dilakukan dengan cara yang sederhana, mudah, dan murah. Bahkan jumlah penderita yang dioperasi dan pulang pada hari yang sama, semakin banyak. Hal ini menunjukkan bahwa prosedur ini cukup aman. Dari 550 kasus *awake craniotomy* yang dilakukan oleh Bernstein dan koleganya, hanya 2 kasus yang membutuhkan konversi ke anestesi umum³. Konversi tersebut terjadi pada kasus-kasus awal, semakin pengalaman mereka melakukannya sudah hampir tidak pernah terjadi konversi ke anestesi umum. Delapan kasus *awake craniotomy* yang dilakukan di berbagai rumah sakit di Bandung, semuanya berlangsung baik³. Tidak ada kasus yang dikonversi ke general anesthesia.

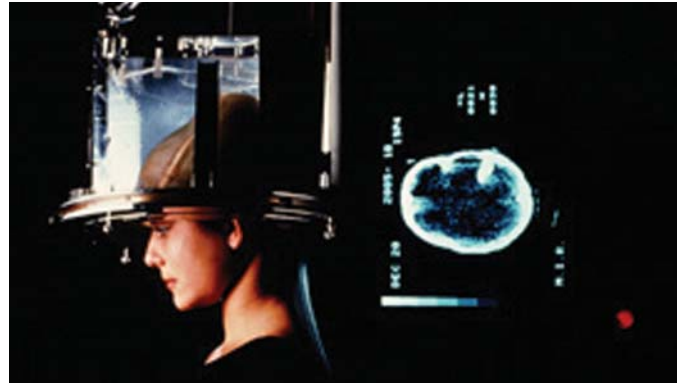

Pemilihan penderita didasarkan pada faktor tumor dan faktor penderita. Prosedur ini dilakukan untuk tumor intra-aksial supratentorial, tidak dilakukan pada tumor infratentorial karena posisi penderita yang tidak nyaman, banyaknya otot yang harus diinfiltrasi, dan pada kenyataannya glioma lebih jarang terletak pada fossa posterior. Juga sebaiknya dihindarkan lokasi tumor yang terletak pada duramater yang sensitif seperti di fossa media, dekat falx cerebri dan tentorium¹⁻⁵. Penderita harus benar-benar memahami semua prosedur yang akan dilakukan, mulai dari penempatan posisi, prosedur operasi, dan instruksi selama operasi. Penderita harus bersedia bekerja sama dan dapat berkomunikasi dengan tim bedah, agar dapat mengikuti instruksi dan petunjuk selama operasi. Saat *cortical mapping*, penderita harus nyaman dan mengikuti semua instruksi dengan baik⁴. Penderita yang tidak sadar penuh, agitasi dan memiliki hambatan komunikasi tidak sesuai untuk prosedur ini. Hal ini merupakan kekurangan dan keterbatasan prosedur ini.

Persiapan yang lain untuk penderita sama dengan operasi yang lain, seperti pemeriksaan darah dan urin, foto thoraks, EKG, dan lain-lain, sesuai dengan kebutuhan.

Kesimpulan

Awake craniotomy merupakan salah satu alternatif prosedur yang dapat dikembangkan di Indonesia untuk pembedahan tumor intra-aksial supratentorial.



DAFTAR PUSTAKA

1. Taylor MD, Bernstein M. Awake craniotomy with brain mapping as the routine surgical approach to treating patients with supratentorial intaaxial tumors: a prospective trial of 200 cases. *J Neurosurg* 1999;90:35-41
2. Bernstein M. Outpatient craniotomy for brain tumor: A pilot feasibility study in 46 patients. *Can J Neurol Sci* 2001;28:120-124
3. Julius July, Setyowidi Nugroho, Beny A Wiryomartani, Kahdar Wiriadisastra, Mark Bernstein. Awake Craniotomy: How we do it?. Dipresentasikan di 11th ASEAN Congress of Neurological Surgeons and Joint Educational Meeting of ACNS/AASNS /WFNS, Bali, Indonesia, Dec 2004.
4. Danks RA, Rogers M, Aglio LS, Gugino LD, Black PM. Patient tolerance of craniotomy performed with the patient under local anesthesia and monitored conscious sedation. *Neurosurgery* 1998;42:28-34
5. Aglio LS, Gugino LD. Conscious sedation for intraoperative neurosurgical procedures. *Techniques in Neurosurgery* 2001; 7:52-60

Kami tunggu tulisan Anda mengenai:

