



Validasi Foto Polos Sinus Paranasal 3 Posisi untuk Diagnosis Rinosinusitis Kronik

Vimala Acala, Kartono Sudarman, Anton Christanto, Slamet Widodo

Bagian Telinga Hidung dan Tenggorok

Fakultas Kedokteran Universitas Gadjah Mada/RS DR. Sardjito, Yogyakarta, Indonesia

LATAR BELAKANG

Rinosinusitis adalah peradangan mukosa nasal dan sinus paranasal, dikatakan kronis apabila berlangsung paling sedikit 12 minggu. Penegakan diagnosis rinosinusitis merupakan masalah di fasilitas pelayanan kesehatan yang tidak memiliki CT-Scan, atau biaya CT-Scan yang mahal; sehingga masih menggunakan foto polos. Masalah saat ini adalah validitas foto polos di RS Sardjito, bahkan di Indonesia belum pernah diteliti.

Tujuan: Menentukan validitas foto polos sinus paranasal 3 posisi untuk mengakkan diagnosis rinosinusitis kronik.

Desain dan metode: Penelitian ini menggunakan desain uji diagnostik. Sampel diambil mulai bulan Januari sampai Maret 2007 di poliklinik RSUP DR.Sardjito secara *consecutive sampling*. Kriteria inklusi adalah penderita tersangka rinosinusitis kronik (kriteria *task force*), memiliki foto polos sinus paranasal 3 posisi, memiliki CT scan potongan koronal. Kriteria eksklusi adalah pernah menjalani operasi sinus sebelumnya, terdiagnosis tumor sinonasal, catatan medis tidak lengkap. Analisis statistik menggunakan *diagnostic test*.

Hasil: Sensitivitas = 85,7% Spesifisitas = 33,3% Nilai duga positif = 75% Nilai duga negatif = 50% Rasio kecenderungan positif = 1,28 Rasio kecenderungan negatif = 0,42

Simpulan: Foto polos SPN 3 posisi *valid* untuk mendiagnosis rinosinusitis kronis.

Kata kunci: rinosinusitis kronik, foto polos sinus paranasal 3 posisi, CT-Scan, diagnosis

PENDAHULUAN

Rinosinusitis (RSK) merupakan istilah yang lebih tepat karena sinusitis jarang tanpa didahului rinitis dan tanpa melibatkan inflamasi mukosa hidung. Rinosinusitis menjadi penyakit berspektrum inflamasi dan infeksi mukosa hidung dan sinus paranasal⁽¹⁾. Rinosinusitis didefinisikan sebagai gangguan akibat inflamasi mukosa hidung dan sinus paranasal; dikatakan kronik apabila telah berlangsung sekurangnya 12 minggu⁽¹⁾.

Sinus paranasalis seperti bagian alat pernafasan lain, dilapisi oleh epitel *pseudostratified* kolumnar berlapis semu bersilia⁽²⁾. Mukosa sinus paranasal merupakan kelanjutan mukosa kavum nasi meskipun lebih tipis⁽³⁾. Membran basal tampak lebih tipis, jaringan subepitel memiliki jaringan ikat tipis yang melekat kuat pada periosteum, dan kelenjar seromusun relatif lebih sedikit. Sinus paranasalis mempunyai sistem mukosilia, terdiri dari gabungan epitel bersilia dan lapisan mukus, berfungsi proteksi dan melembapkan udara inspirasi. Lapisan mukus didorong oleh silia menuju ke ostium sinus. Transportasi mukus sinus diawali dari

dasar sinus dengan gerakan menyerupai bintang, sepanjang dinding depan, medial, posterior dan lateral, serta atap sinus bertemu di ostium^(3,4,5).

PATOFISIOLOGI

Penyakit sinus terkait 3 faktor: patensi ostium, fungsi silia dan kualitas sekret. Gangguan salah satu faktor atau kombinasi faktor-faktor tersebut mengubah fisiologi dan menimbulkan rinosinusitis. Obstruksi ostium menimbulkan drainase tidak adekuat, berakibat penumpukan cairan dalam sinus; pada sinus maksilaris menjadi penting karena mukus dibersihkan melawan pengaruh gravitasi⁽³⁾. Obstruksi menyebabkan hipoksi lokal dalam sinus, menimbulkan perubahan pH, kerusakan epitel dan fungsi silia. Cairan dalam sinus menjadi media yang baik bagi pertumbuhan bakteri, menimbulkan inflamasi jaringan dan penebalan mukosa sehingga menambah obstruksi ostium.

KLASIFIKASI

RSK ditandai penebalan mukosa, hiperplasi sel *goblet*, fibrosis subepitel dan inflamasi permanen. *Remodelling* mukosa sinus mengarah pada gangguan keseimbangan antara deposit dan degradasi kolagen dan matriks protein lain. Peningkatan sintesis fibroblas merupakan respon adanya aktivasi eosinofil beserta produknya, termasuk *profibrotic transforming growth factor-β* (TGF-β). Sel inflamasi yang banyak terdapat di sinus an-



tara lain : sel T, eosinofil, basofil, dan neutrofil memiliki jumlah menonjol di mukosa sinus.

Pinheiro *et al.* (1998) membagi rinosinusitis ditinjau dari lima aksis : 1) gambaran klinis (akut, subakut, dan kronik), 2) lokasi sinus yang terkena (maksilaris, frontalis, ethmoidalis, dan sphenoidalis), 3) organisme yang terlibat (virus, bakteri, atau jamur), 4) keterlibatan ekstrasinus (komplikasi atau tanpa komplikasi), dan 5) modifikasi penyebab spesifik (atopi, obstruksi kompleks osteomeatal). Klasifikasi lain didasarkan ditemukan tidaknya alergi, membagi rinosinusitis menjadi alergi dan nonalergi atau berdasarkan ada tidaknya infeksi dibagi dalam rinosinusitis infeksi dan noninfeksi. Sedangkan untuk derajat sinusitis digunakan gambaran radiologis untuk menunjukkan berat ringannya penyakit.

Pembagian secara radiologis telah banyak dilakukan di antaranya menurut Lund MacKay. Pembagian menurut sistem Lund MacKay didasarkan pada pengukuran obyektif kelainan masing-masing sinus, dengan skor 0 bila tidak ditemukan kelainan, skor 1 bila ditemukan opasitas parsial, skor 2 bila ditemukan opasitas total sinus, dan penilaian patensi osteomeatal kompleks. Sistem ini banyak dipakai karena mampu mengukur kelainan masing-masing sinus secara obyektif, dapat dipakai untuk kasus individual, dan mempertimbangkan kondisi kompleks osteomeatal⁽⁷⁾.

GEJALA DAN TANDA

Gejala RSK berbeda-beda, dari sangat ringan hingga berat. Gejala bisa dikelompokkan menjadi gejala subyektif dan obyektif. Gejala subyektif meliputi gejala nasal dan nasofaringeal, faring dan nyeri wajah. Gejala nasal mencakup obstruksi hidung, sekresi hidung dan *post nasal drip*. Sering disertai epistaksis dan gangguan olfaktorius. Gejala faring berupa rasa ke-ring di tenggorokan dan gejala nyeri wajah akibat keadaan vakum di sinus. Nyeri pada sinusitis maksilaris timbul di daerah pipi atau zigomatik, sedangkan sinusitis etmoidalis menimbulkan

nyeri daerah sela mata. Untuk sinusitis frontalis nyeri terasa di daerah dahi, sedangkan sinusitis sphenoidalis menimbulkan nyeri di daerah puncak kepala atau di oksipital⁽⁵⁾.

Tanda obyektif ditentukan melalui pemeriksaan rinoskopi anterior, rinoskopi posterior dan pemeriksaan faring. Pemeriksaan rinoskopi anterior dapat menemukan tanda inflamasi yaitu mukosa hiperemis, edema, *discharge* mukopurulen yang terlihat di meatus media. Pemeriksaan rinoskopi posterior menemukan kumpulan pus di permukaan palatum, dapat berasal dari tiap sinus tetapi paling sering dari sinus maksilaris. Pus dapat tampak menetes melalui ujung posterior konka inferior dari meatus media. Pada pemeriksaan farings dapat terlihat pus mengalir sampai ke bawah melalui sela dinding lateral faring dan umumnya berasal dari sinus maksilaris, frontalis atau ethmoidalis^(5,8). Pada pemeriksaan endoskopi dapat dilihat edema dan hiperemi di meatus media atau bulla ethmoid dan jaringan granulasi⁽⁹⁾.

DIAGNOSIS

Diagnosis RSK dapat ditegakkan melalui anamnesis, pemeriksaan fisik dan penunjang. Anamnesis didasarkan pada gejala seperti obstruksi hidung, kongesti, rasa nyeri di wajah, nyeri kepala, gangguan *discharge* hidung, *post nasal drip*, nafas bau, batuk, gangguan penghidu dengan atau tanpa telinga terasa penuh, faringitis, *fatigue*, malaise atau demam yang telah berlangsung selama 12 minggu⁽¹⁾.

Pemeriksaan fisik harus menemukan salah satu tanda inflamasi yaitu 1) *discharge* berwarna di saluran nafas, polip atau pembengkakan konka polipoid menggunakan rinoskopi anterior atau endoskopi setelah aplikasi dekongestan; 2) edema dan hiperemi di meatus media atau bulla ethmoid yang diidentifikasi menggunakan endoskopi nasal; 3) eritema lokal atau keseluruhan, edema dan jaringan granulasi⁽¹⁾.

RADIOLOGI SINUS PARANASAL

Penyakit inflamasi sinus membutuhkan

diagnosis yang akurat sebagai kunci manajemen terapi termasuk untuk menetapkan etiologi dan faktor predisposisi. Para ahli menyepakati bahwa rinosinusitis disebabkan oleh obstruksi *clearance* mukosilia dari sinus paranasal, khususnya daerah KOM. Pemeriksaan radiologi diharapkan dapat menggambarkan secara akurat morfologi regional dan menunjukkan obstruksi osteomeatal.

Foto polos atau radiografi standar

Foto polos sinus paranasal merupakan metode mudah dan cepat untuk evaluasi struktur maksilofasial. Ada empat posisi yang sering adalah posisi Waters', Towne's, lateral, dan submento-verteks. Paparan radiasi berkisar 40-60 mSv. Pemeriksaan tersebut memuaskan untuk sepertiga bawah kavum nasi dan sinus maksila. Gambaran sinus ethmoid anterior et posterior, sinus frontal, dan sphenoid sering kurang baik akibat penumpukan bayangan⁽⁷⁾.

Penebalan mukosa lebih dari 4 mm, opasitas komplis sinus maksilaris, dan gambaran *air fluid level* merupakan gambaran radiologis utama yang digunakan untuk diagnosis sinusitis pada foto polos. Gambaran opasitas sinus maksilaris tersebut dapat akibat penebalan dinding anterior sinus atau jaringan lunak yang tebal. Polip sinus juga dapat memberi gambaran seperti *air fluid level*⁽⁷⁾.

Beberapa peneliti membandingkan roentgen polos dan *CT scan* koronal pada bayi dan anak dengan sinusitis rekuren. Hasilnya dari 70 pasien terdapat 80% mempunyai *CT scan* abnormal dan 75% roentgen tidak berkorelasi terhadap *CT scan*. Berdasarkan evaluasi pada 21 pasien didapatkan kesesuaian korelasi roentgen polos dengan *CT scan* pada penderita sinusitis akut sebesar 87%.

CT scan

CT scan menyediakan gambaran hidung dan sinus paranasal yang lebih detail dibandingkan roentgen. Ahli THT sangat membutuhkan gambaran KOM dan kelainan yang mungkin terdapat di sinus paranasal untuk menda-



patkan diagnosis akurat dan rencana terapi selanjutnya. Potongan koronal *CT scan* memberikan gambaran akurat sinus ethmoid anterior, 2/3 kavum nasi bagian atas, recessus frontalis. Potongan lintang *CT scan* dapat menilai kondisi *soft tissue* di kavum nasi, sinus paranasal, orbita, dan intrakranial. Perbedaan yang teridentifikasi antara komponen kavum nasi yaitu udara - tulang, lemak - orbita, dan *soft tissue* - udara. Perbedaan densitas juga mempermudah identifikasi sinus frontal, recessus frontal, processus uncinatus, infundibulum ethmoid, bulla ethmoid, sinus maksila, ostia sinus maksilaris, meatus media, sinus ethmoid, sinus sphenoid, dan recessus sphenoid. Gambaran yang jelas sangat mempermudah diagnosis dan rencana terapi⁽⁷⁾.

Potongan koronal merupakan potongan terbaik karena mampu menunjukkan hubungan antara otak dan sinus ethmoid, orbita dan sinus paranasal, juga KOM. Endoskopi hanya memberikan gambaran anatomi yang terletak di depan endoskopi, sedangkan *CT scan* mampu mendefinisikan daerah yang tidak tampak pada endoskopi. Pasien diposisikan *prone* dengan hiper ekstensi di meja *scanner*. Kondisi KOM ideal diperoleh dengan *CT scan* difokuskan pada kavum nasi dan sinus paranasal. Bila pasien tidak dapat posisi *prone* maka dibuat potongan aksial dari palatum hingga melalui sinus frontalis⁽⁷⁾.

Pelaksanaan *CT scan* sering kali terkendala biaya, maka dikerjakan *CT scan* terbatas untuk mengatasi permasalahan dan meningkatkan nilai diagnosis foto polos sinus paranasal. Jika perkiraan jarak sinus sphenoid hingga nares sekitar 7,5 cm maka *CT scan* standar dengan jarak antara 3 mm akan menghasilkan 25 gambar. *CT scan* terbatas dikerjakan dengan jarak antar potongan beragam mulai 3, 4, 5 hingga 10 mm. sentrasi kavum nasi dan sinus paranasal⁽⁷⁾.

Penilaian *CT scan* meliputi 6 tahap, yaitu: 1) melihat gambaran dari anterior

ke posterior (identifikasi sinus frontalis, sinus ethmoidalis, bulla ethmoidalis, sinus maksilaris, sinus sphenoidalis, kavum nasi, orbita, fossa kranii media, dan septum deviasi), 2) melihat lamina papiracea, processus uncinatus, dan konka media, 3) melihat recessus frontalis, 4) perhatikan asimetri kanan-kiri dengan melihat basis kranii, 5) indentifikasi sinus sphenoidalis, melihat septum intersphenoidalis, 6) melihat perluasan penyakit⁽⁷⁾.

Perbandingan *CT scan* koronal terbatas dan foto polos sinus paranasal

CT scan potongan koronal terbatas telah diteliti sensitivitas dan spesifisitasnya dibandingkan dengan foto polos sinus paranasal. *CT scan 4 slice* dibandingkan *CT scan* standar memiliki sensitivitas 81,25%, spesifisitas 89,47%, nilai duga positif 92,86, dan nilai duga negatif 73,91.¹³ Penelitian Goodman et al. (1995) mendapatkan bahwa foto polos sinus paranasal memiliki sensitivitas dan spesifisitas secara keseluruhan 54% dan 64%.¹⁴ Penelitian serupa oleh Garcia et al. (1994) mendapatkan kesesuaian foto polos mendeteksi sinusitis adalah 20% untuk sinus frontal, 0% sinus sphenoid, dan 54% sinus ethmoid; sinus maksila 75%. Sensitivitas dan spesifisitas posisi Waters adalah 76% and 81%. Sinus *CT scan* mempunyai kesesuaian dibandingkan *CT* standar masing-masing 100% untuk sinus frontal, 82% untuk sinus sphenoid, 73% untuk sinus ethmoid, dan 97% untuk sinus maksila. Kesesuaian secara keseluruhan bila dibandingkan *CT scan* standar adalah 88%⁽¹⁴⁾.

Pemeriksaan radiologi dibutuhkan untuk konfirmasi klinis. Pada rontgen sinus paranasalis didapatkan *air fluid level*, pengkabutan atau penebalan mukosa pada satu atau lebih sinus^(2,4). *CT scan* dapat menggambarkan penebalan mukosa, perubahan struktur tulang maupun kondisi osteomeatal kompleks⁽¹⁾. Sensitivitas dan spesifisitas radiologi sinus paranasal 85% dan 80% untuk posisi Waters, untuk tiga posisi 90% dan 60%

sedangkan *CT scan* lebih dari 95% dan 61%⁽¹⁵⁾.

METODA PENELITIAN

A. Rancangan Penelitian

Penelitian ini merupakan uji diagnostik untuk menentukan validitas foto polos sinus paranasal 3 posisi dan *CT scan* potongan koronal sebagai alat diagnosis pada pasien dengan gejala klinis/persangkaan rinosinusitis kronis menurut kriteria *task force*.

B. Populasi Penelitian

Populasi target pada penelitian ini adalah pasien yang memenuhi kriteria klinis *task force* untuk persangkaan rinosinusitis kronis (RSK). Populasi terjangkau penelitian ini adalah pasien yang memenuhi kriteria klinis *task force* untuk persangkaan rinosinusitis kronis di RS Dr. Sardjito.

C. Sampel Penelitian

Sampel adalah bagian dari populasi terjangkau yang dipilih dengan cara tertentu. Teknik pengambilan sampel dengan cara berurutan (*consecutive sampling*), yaitu setiap pasien RSK di RS Dr. Sardjito Yogyakarta dan memenuhi kriteria inklusi dan eksklusi. Cara pemilihan sampel seperti ini adalah satu cara yang terbaik dalam penelitian klinik⁽¹⁶⁾.

D. Kriteria Inklusi

Penderita dengan persangkaan RSK (*task force* positif), memiliki foto polos sinus paranasal 3 posisi, memiliki *CT scan* potongan koronal

E. Kriteria Eksklusi

Pernah menjalani operasi sinus, terdiagnosis tumor sinonasal, memiliki catatan medis tidak lengkap. tidak bersedia ikut dalam penelitian.

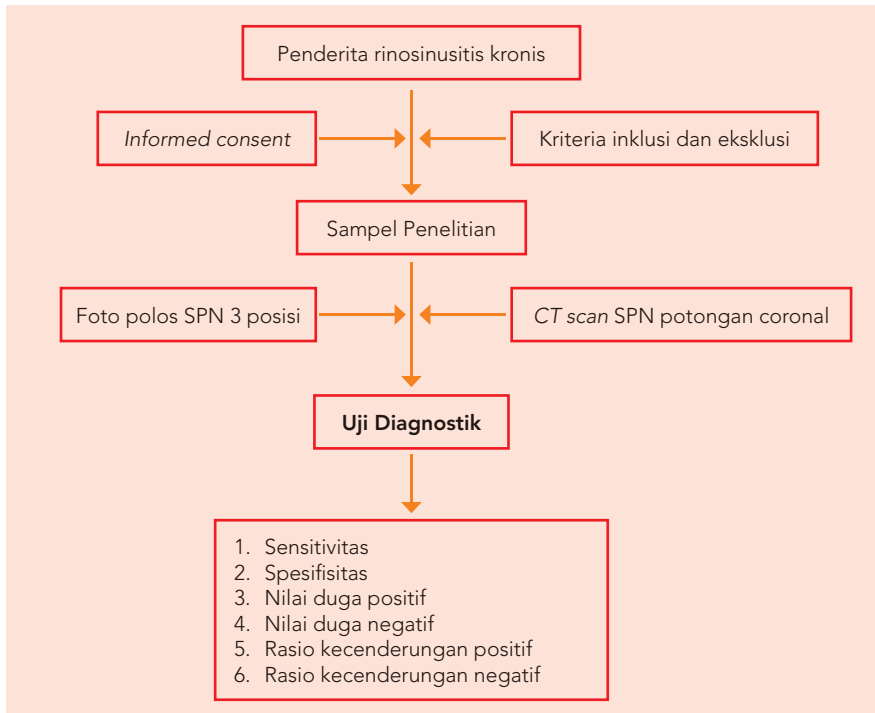
F. Cara Pengukuran

- 1). Semua penderita tersangka RSK memenuhi kriteria inklusi dan eksklusi dicatat identitasnya pada formulir penelitian,
- 2). Dilakukan foto polos sinus paranasal 3 posisi dan *CT Scan* potongan koronal.





G. Kerangka Penelitian



Gambar 1. Bagan alur penelitian dan analisis pada penelitian

Tabel 2. Distribusi umur sampel penelitian

Umur (dalam tahun)	Jumlah (%)
< 9	0 (0)
10-19	4 (20)
20-29	6 (30)
30-39	4 (20)
40-49	2 (10)
50-59	4 (20)
>60	0 (0)

Tabel 3. Distribusi gejala sampel penelitian

No.	Gejala rinosinusitis	Jumlah (%)
1	Discharge purulen	8 (40)
2	Hidung tersumbat	6 (30)
3	Gangguan penghidu	4 (20)
4	Rasa tertekan atau nyeri di sinus	1 (5)
5	Nyeri kepala	1 (5)
6	Fatigue	0 (0)
7	Gangguan tidur	0 (0)

Tabel 4. Tabel penghitungan sensitivitas, spesifisitas, nilai duga positif, nilai duga negatif, akurasi, rasio kecenderungan positif, dan rasio kecenderungan negatif foto polos SPN 3 posisi ⁽¹⁷⁾

	Foto polos SPN 3 posisi		
	+	-	Total
CT Scan SPN potongan coronal	12	4	16
	2	2	4
Total	14	6	20

H. Analisis Statistik

Analisis data dalam penelitian ini adalah sensitivitas, spesifisitas, nilai duga positif, nilai duga negatif, rasio kecenderungan positif, dan rasio kecenderungan negatif dari CT Scan dan foto polos SPN 3 posisi.

HASIL PENELITIAN

Karakteristik subyek penelitian

Jumlah sampel penelitian seluruhnya 20 pasien, wanita 11 orang (55%) dan laki-laki 9 orang (45%), paling banyak pada umur dekade ke 3 (30%). (tabel 2).

Keluhan utama pasien dengan persangkaan RSK terdistribusi dalam tabel 3.

Uji Diagnostik/Validasi Foto polos SPN 3 posisi (Tabel 4)

Sensitivitas = $12/14 \times 100\% = 85,7\%$

Spesifisitas = $2/6 \times 100\% = 33,3\%$

Nilai duga positif = $12/16 \times 100\% = 75\%$

Nilai duga negatif = $2/4 \times 100\% = 50\%$

Rasio kecenderungan positif = $85,7\% / (4/(4 + 2)) = 1,28$

Rasio kecenderungan negatif = $(2/(12 + 2))/33,3\% = 0,14/0,33 = 0,42$

PEMBAHASAN

Jumlah sampel penelitian seluruhnya ada 20 pasien, wanita 11 orang (55%) dan laki-laki 9 orang (45%). Umur terutama pada dekade ke 3 (30%) (tabel 2).

Keluhan utama pada sampel penelitian (kriteria *task force*) adalah discharge purulen (40%), hidung tersumbat (30%) dan gangguan penghidu (20%) (tabel 3). Hasil penelitian ini berbeda dengan penelitian Evans (1994) yang mendapatkan gejala subyektif meliputi gejala nasal dan nasofaringeal, faring dan nyeri wajah. Gejala nasal mencakup obstruksi hidung, sekresi hidung dan *post nasal drip*. Sering gejala tersebut disertai epistaksis dan gangguan olfaktorius. Gejala faring berupa rasa kering di tenggorokan dan gejala nyeri wajah disebabkan oleh keadaan vakum pada sinus. Proyeksi nyeri pada



sinusitis maksilaris di daerah pipi atau zigomatik, sedangkan sinusitis etmoidalis menimbulkan nyeri di daerah sela mata. Untuk sinusitis frontalis nyeri terasa di daerah dahi, sedangkan sinusitis sphenoidalis menimbulkan nyeri di daerah puncak kepala atau di oksipital.

Hal tersebut di atas menandakan bahwa keluhan utama *discharge* purulen hidung pada umur sekitar dekade 3 harus dicurigai sebagai gejala RSK. Masalahnya adalah untuk membuktikan kecurigaan tersebut. Mahalnya *CT Scan* dan tidak adanya fasilitas *CT Scan* di beberapa daerah menyebabkan masih perlunya foto polos SPN 3 posisi untuk menegakkan diagnosis RSK, tetapi validitas foto polos di RS Sardjito belum pernah diteliti, bahkan di Indonesia.

Hal tersebut membuat kalangan klinisi ragu dan cenderung merujuk ke pusat pelayanan medis dengan fasilitas *CT Scan*. Hal ini menjadi beban tersendiri, karena pengobatan bisa dilakukan di daerah yang tidak memiliki fasilitas *CT Scan*. Masalah ini menjadi dasar bagi peneliti untuk mencari validitas foto polos SPN 3 posisi dalam menegakkan diagnosis RSK.

Penelitian dengan 20 sampel mendapatkan sensitivitas sebesar 85,7% dan spesifisitas sebesar 33,3%. Hal ini berarti 85,7% kemungkinan seseorang benar benar positif RSK jika ditemukan foto polos SPN 3 posisi positif. Dan 33,3% kemungkinan subyek bukan RSK apabila hasil foto polos SPN 3 posisi ditemukan negatif. Foto polos SPN 3 posisi bisa dilakukan untuk menegakkan diagnosis RSK.

Penelitian ini sesuai dengan penelitian Dolor(2001) yang mendapatkan sensitivitas dan spesifisitas radiologi sinus paranasal untuk tiga posisi 90% dan 60%.

Dari 16 sampel pasien dengan *CT Scan* positif didapatkan 12 sampel foto polos SPN 3 posisi yang juga positif, ini menandakan bahwa hasil foto polos SPN 3 posisi mempunyai nilai duga positif yang tinggi (75%), sehingga tidak diperlukan foto *CT Scan* untuk mendiagnosis RSK. Foto polos SPN 3 posisi layak untuk mendiagnosis RSK di daerah yang tidak memiliki fasilitas *CT Scan*.

SIMPULAN

Foto polos SPN 3 posisi *valid* untuk mendiagnosis rinosinusitis kronis dengan sensitivitas 85,7% dan spesifisitas 33,3%.

DAFTAR PUSTAKA

1. Benninger MS, Poole M, Ponikau J. Adult chronic rhinosinusitis: definitions, diagnosis, epidemiology, and pathophysiology. *Otolaryngol Head Neck Surg (suppl)* 2003;129S: S1-S32.
2. Hilger PA. Penyakit sinus paranasalis. Dalam: Boies: Buku Ajar penyakit THT. Effendi H (terj.ed.) 6th ed. EGC, Jakarta. 1997.
3. Miller AJ, Amedee RG. Sinus anatomy and function. In: Bailey BJ. *Head & Neck Surgery - Otolaryngology*. 2nd ed. 1998. Lippincott-Raven, New York ; p: 413-21.
4. Rohr AS. Sinusitis: pathophysiology, diagnosis, and management. *J Immunol Allergy Clin North Am* 1987;7:383-91
5. Evans KL. Fortnightly review: diagnosis and management of sinusitis. *BMJ* 1994;309:1415-22.
6. Pinheiro AD, Facer GW, Kern EB. Sinusitis: Current concepts and management. In Bailey BJ. *Head & Neck Surgery - Otolaryngology*. 2nd ed. Lippincott-Raven, New York, 1998. p: 441-55.
7. Zeinreich SJ. Imaging for staging of rhinosinusitis. *Ann Otol. Rhinol. Laryngol* 2004.; 133: 19-23.
8. Sucipto D. Temuan sinusokopi pada pasien sinusitis maksilaris kronis. Kongres Nasional Perhati XI. Jogjakarta: 1995.. 179-189.
9. Khun FA. Role of endoscopy in the management of chronic rhinosinusitis. *Ann Otol Rhinol Laryngol* 2004.; 113: 10-14.
10. Kurt R, Lange S, Grumme T, Wolfgang K. Cerebral and spinal computerized tomography. Schering AG, West Germany. 1989.
11. Toshiba's Medical Electronic. The statement of ROI. In Manual of Toshiba's CT scan. Serial number 27345-Tosh-201. 1995.
12. Awaida JPS, Woods SE, Doerzbacher M, Gonzales Y, Miller TJ. Four cut sinus computed tomographic scanning in screening for sinus disease. *Southern Medical J* 2004; 97: 18-20.
13. Goodman GM, Martin DS, Klein J. Comparison of a screening coronal CT versus a contiguous coronal CT for evaluation of patients with presumptive sinusitis. *Am Allerg. Asthma Immunol* 1995.; 74: 178-182.
14. Garcia GP, Corbett ML, Elbery SM, Joyce MR, Le HT, Karibo JM et al. Radiographic imaging studies in pediatric chronic sinusitis. *J Allerg Clin Immunol* 1994; 94: 1-11.
15. Dolor RJ, Williams JW. Management of Rhinosinusitis in Adults: Clinical Applications of Recent Evidence and Treatment Recommendations. *JCOM* 2001.; 9: 463-477.
16. Hulley SB, Cummings SR. *Designing Clinical Research*. Williams and Wilkins, Baltimore. 1998.
17. Fletcher RH, Fletcher SW, Wagner EH. *Clinical Epidemiology : The Essential*, 2nd ed. Williams & Wilkins, Baltimore, USA 1988:58-04.